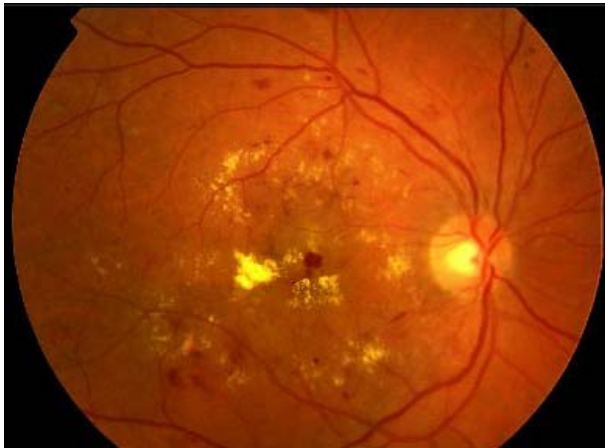
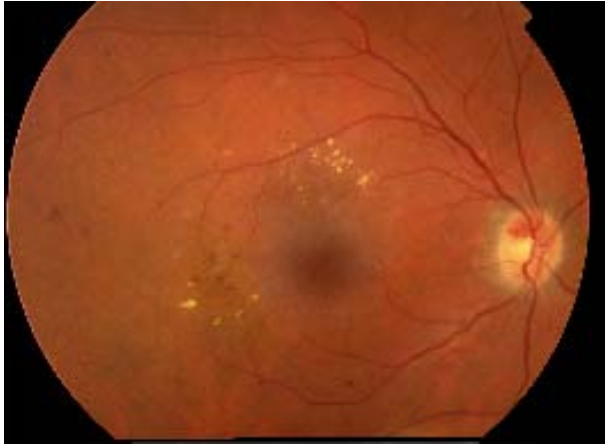
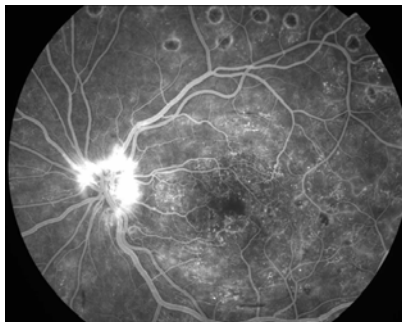
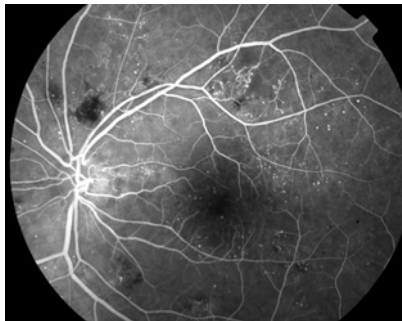
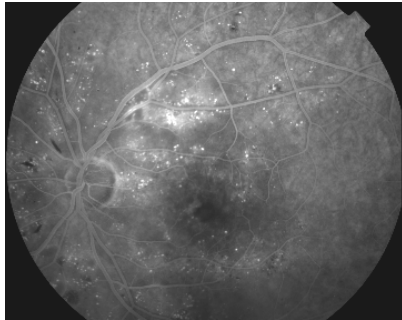
Retinopatia diabetica



La **retinopatia diabetica** è una delle complicanze vascolari del diabete

L'iperglicemia rappresenta il "primum movens" delle complicanze microvascolari che provocano i danni a livello retinico

Retinopatia diabetica



Iperglicemia Cronica

RDNP [Lieve moderata]

Perdita dei periciti, ispessimento delle membrane basali, alterazione del flusso ematico, rottura della BER

[edema, essudati emorragici, MA]



RDNP di grado severo

Occlusione del territorio capillare, Occlusione delle Arteriole

[IRMA, Essudati Cotonosi, Vene a corona di rosario]

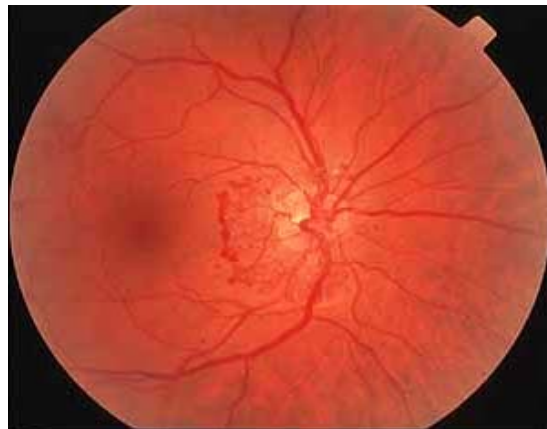
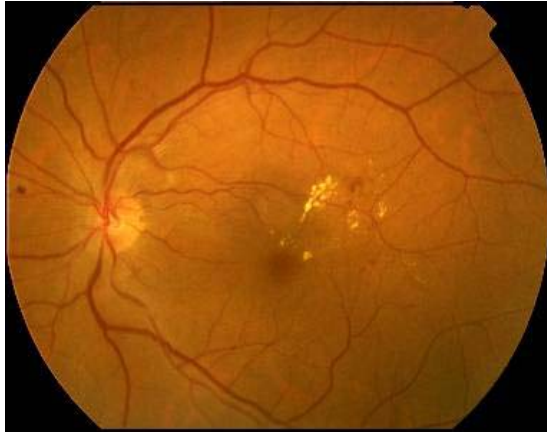


RDP

Upregulation VEGF, Angiogenesi, Fibrosi

[Neovasi, Distacco Trattivo, Emovitreo]

Retinopatia diabetica



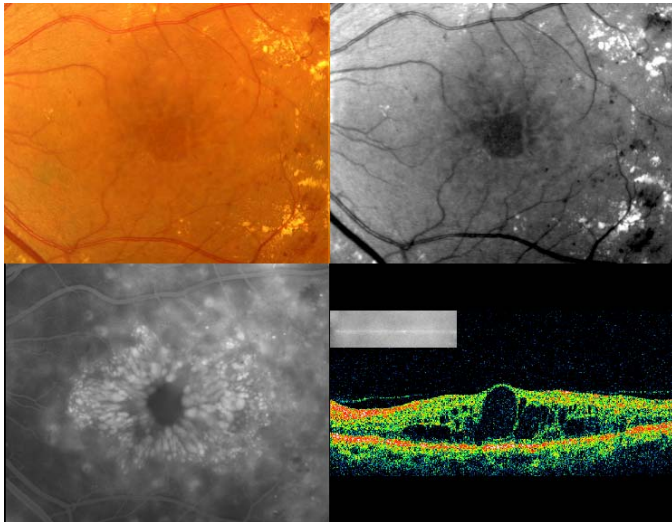
La retinopatia diabetica viene suddivisa in due forme:

retinopatia non proliferante, caratterizzata da microaneurismi, emorragie intraretiniche, essudati e altre anomalie della micro-circolazione Retinica

retinopatia proliferante, caratterizzata dalla crescita di neovasi anomali dalla superficie retinica o dalla papilla.

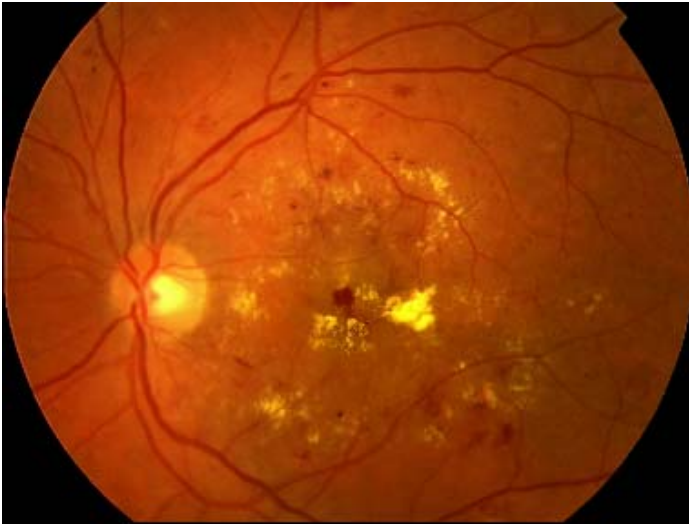Entrambe le forme possono essere associate o meno a vari gradi di edema maculare.

Retinopatia diabetica



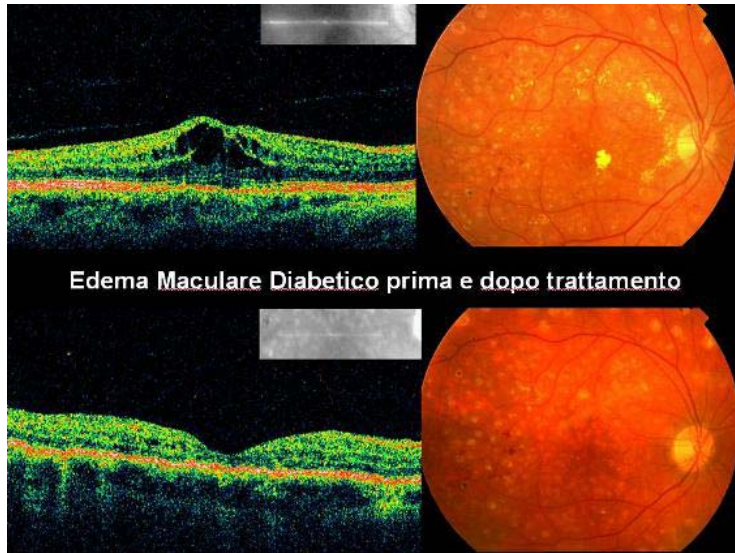
Il principale meccanismo della riduzione della capacità visiva nella retinopatia non proliferante è l'edema maculare che consiste nell'ispessimento retinico causato dall'accumulo di liquido all'interno della retina

Edema Maculare



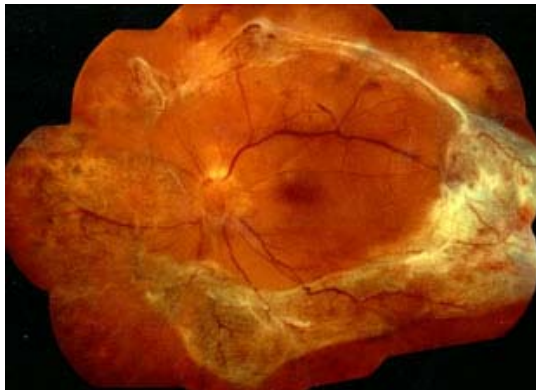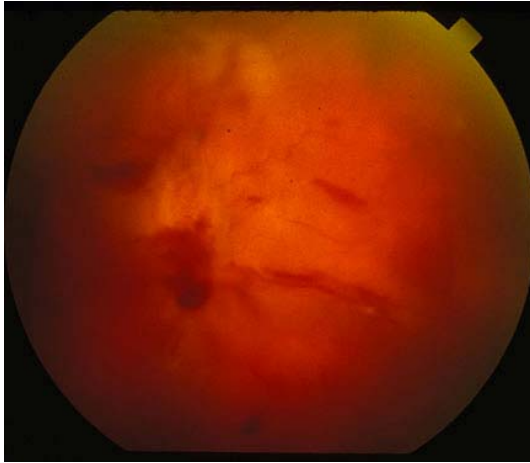
La rottura della barriera emato-retinica interna (microaneurismi e capillari alterati) con il progredire della malattia, provoca una essudazione all'interno della retina che induce alterazioni progressive della macula talora irreversibili e gravemente invalidanti, responsabili della perdita della funzione visiva centrale.

Retinopatia diabetica



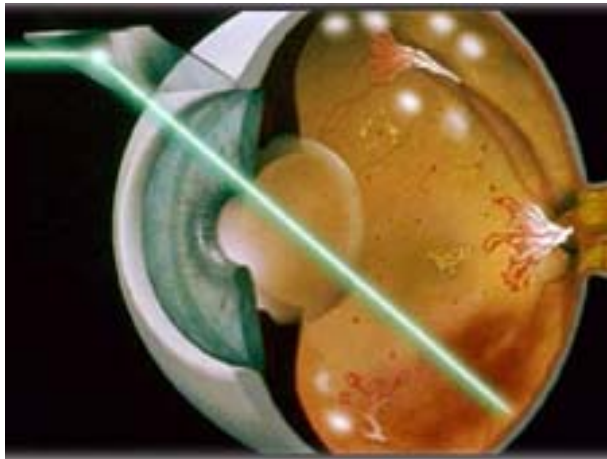
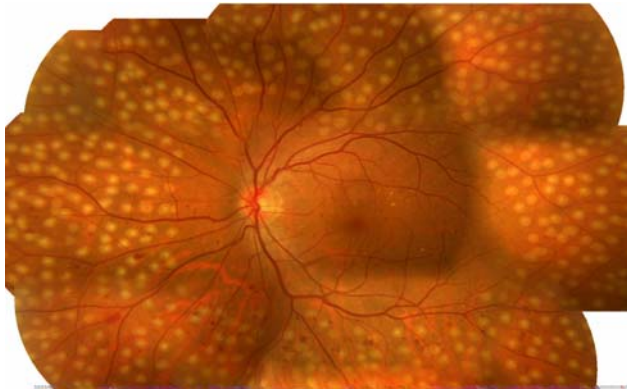
In questi casi la riduzione visiva può variare a seconda dell'entità dell'edema e nei casi più severi può causare l'incapacità di leggere, come avviene nella degenerazione maculare senile. L'edema maculare in alcuni casi può essere suscettibile di trattamento laser con lo scopo di migliorare la funzione visiva. Ultimamente viene impiegata la terapia intravitreale di anti VEGF anche per l'edema maculare diabetico.

Retinopatia Diabetica



La forma proliferante (generalmente l'evoluzione di quella non proliferante) è una condizione con elevato rischio di una grave perdita visiva e pertanto necessita in intervento terapeutico urgente. In questa forma si può verificare sanguinamento all'interno dell'occhio e proliferazione fibrovascolare sopra la superficie retinica con conseguente distacco di retina trattativo

Retinopatia Diabetica



Il trattamento consiste nell'applicazione del laser su tutta la retina periferica allo scopo di far regredire i vasi anomali e di impedire il sanguinamento interno. In qualche caso è indicato anche un intervento chirurgico (vitrectomia) quando il sanguinamento non si riassorbe spontaneamente.